Beitrag

zur

Lehre von den Wirbelfrakturen.

(Mit 1 Abbildung).

Inaugural-Dissertation

zur

Erlangung der Doktorwürde

in der gesamten Medizin

einer

hohen medizinischen Fakultät

der

Kgl. bayer. Ludwig-Maximilians-Universität zu München

vorgelegt von

Dr. Wilhelm Freiherr von Ebner,
appr. Arzt aus Ansbach.

München 1897.
J. F. Lehmann's Verlag.

Beitrag

zur

Lehre von den Wirbelfrakturen.

(Mit 1 Abbildung).

Inaugural-Dissertation

zur

Erlangung der Doktorwürde

in der gesamten Medizin

einer

hohen medizinischen Fakultät

der

Kgl. bayer. Ludwig-Maximilians-Universität zu München

vorgelegt von

Dr. Wilhelm Freiherr von Ebner,
appr. Arzt aus Ansbach.

München 1897.
J. F. Lehmann's Verlag.

Referent:

Herr Obermedicinalrat Prof. Dr. O. Bollinger.



Die Frakturen der Wirbelsäule sind relativ selten. Nach der von Gurlt aufgestellten sehr umfassenden Statistik, die wir auch in der neuen Literatur über Wirbelbrüche noch fast überall zu Grunde gelegt finden, trafen auf 22616 Knochenbrüche, welche in 20 Jahren im London-Hospital zur Beobachtung kamen, nur 75 (0,332%) Wirbelfrakturen. Ein ähnliches Verhältnis finden wir auch bei Middeldorpf's und Brun's Zusammenstellungen.

Das hervorragende Interesse, das seit Hippokrates und Galen, die die Wirbelfrakturen wohl kannten, diese Verletzungen allezeit für sich in Anspruch genommen haben, stützt sich in erster Linie auf die folgenschweren Einflüsse, welche sie in der weitaus überwiegenden Anzahl von Fällen auf ein äusserst lebenswichtiges Organ, das Rückenmark ausüben. Wir finden denn auch in der Literatur trotz ihrer geringen Häufigkeit, eine sehr reiche Casuistik dieser Brüche. Es ist bei derselben ja sogar eine relative Vollständigkeit ermöglicht, da wohl die allermeisten Fälle infolge der schweren Erscheinungen, welche die Brüche der Wirbelknochen von Anfang an zu machen pflegen, sofort in klinische Beobachtung und nur zu häufig auch zur Sektion kommen, in vielen Fällen selbst dann noch, wenn die Fraktur bereits zur Heilung gelangt ist, die komplizierenden Folgen der Rückenmarksverletzung indess fortbestanden.

Ein Fall dieser Art mit sehr protrahiertem Krankheitsverlauf kam am 11. März dieses Jahres im hiesigen pathologischen Institut zur Sektion, der besonders durch den Befund, den die relativ gut geheilte Fraktur bot, Interesse bietet. Ich lasse dessen Beschreibung hier folgen:

I. Fall.

Christian Arnold, Taglöhner, 36 Jahre alt, wurde am 27. Februar 1896 in die hiesige chirurgische Klinik verbracht.

Anamnese: P. stürzte heute Vormittag 10h vom 1. Stock eines Baues ab und fiel hiebei auf den Rücken. Ein mit in das Rollen gekommener Holzbalken verletzte ihn im Gesicht. P. hatte sofort nach dem Fall heftigen Schmerz in der Kreuzgegend und konnte sich nicht mehr erheben, es sei ihm seit dem Falle, als ob die beiden Beine abgeschlagen seien. Bewusstlos sei er nicht gewesen. Die kleinste Bewegung verursache Schmerzen in der Kreuzgegend.

Status praesens: P. ist bei vollem Bewusstsein. Heftige Schmerzen und Druckempfindlichkeit in der linken Lendengegend und im Kreuz. Daselbst 2 Querfinger von der Wirbelsäule entfernt ein hühnereigrosses Hämatom. Eine Fraktur kann zur Zeit nicht nachgewiesen werden, da die grosse Sensibilität des P. die Untersuchung sehr erschwert. Angeblich Schmerzen in den unteren Extremitäten. Im Gesichte zwei nicht bedeutende Weichteilwunden. Die unteren Extremitäten zeigen teilweise Lähmung: Die linke untere Extremität kann aktiv gar nicht gehoben werden, die rechte kaum merklich. Die Sensibilität ist im linken Unterschenkel bis zur Patella gestört; an den Oberschenkeln sowie am rechten Unterschenkel ist dieselbe erhalten. Unfreiwilliger Abgang von Urin.

Aus dem Verlauf seien folgende Daten hervorgehoben:

28. II. 96. Urinretention. Entleerung der Blase mit Katheter; ca 1200 ccm, kein Eiweiss, kein Zucker, kein Blut. Pupillen reagieren. Cremaster-, Patellar- und Fussreflex aufgehoben. Sensibilität an beiden Unterschenkeln aufgehoben. An den Oberschenkeln giebt P. verschiedentlich an; doch spürt er meist die Nadelstiche nicht, besonders an der Beugeseite. Im Skrotum Sensibilität aufgehoben, Husten etwas blutiger Auswurf. Temperatur Mgs 36.0, Abds 37.7, Puls 84.

1. III. 96. Sensibilitäts- und Motilitätsstörung unverändert, Cremasterreflex gelingt heute, Patellarreflex er-

loschen. Ueber dem linken Oberlappen vereinzelte feuchte Rasselgeräusche, blutig gefärbter Auswurf. Leichte Schmerzen im Unterleib, jedoch kein Meteorismus. Bis jetzt kein Stuhl. 4. III. Unfreiwilliger Stuhlabgang, nachdem vorher das Wasser eines Einlaufs abgeflossen war. In beiden Oberschenkeln Gefühl zurückgekehrt. Die Untersuchung der Wirbelsäule ergibt lebhafte Druckempfindlichkeit in der Gegend des 11. Brustwirbels. Crepitation nicht zu fühlen. Ausgedehntes Hämatom. 7. III. Urin trüb, bei Auspülung der Blase mit Borsäurelösung kommen einzelne Flocken zum Vorschein. 9. III. 5—6 mal unfreiwilliger Kotabgang. 19. III. Urin sehr trüb und flockig. Cystitis. Beginnender Decubitus. 20. III. Schmerzen im linken Kniegelenk. Schwellung desselben. Patellarfurchen verstrichen. Schmerzhafter Meteorismus. 22. III. Schmerzen im Knie verschwunden. 29. III. Leichte Cystitis; Reflexe immer noch aufgehoben, ebenso Motilität; die Sensibilität reicht bis zum unteren Rand der Patella, retentio urinae, daher 2 mal täglich Katheterismus. 9. IV. Seit heute Ischuria paradoxa. Urin weniger trüb, sonst status idem. 21. V. Befinden unverändert. Der fünfmarkstückgrosse Decubitus durch Jodtinktur fast ganz zum Verschwinden gebracht. Muskulatur atrophisch. Ischuria paradoxa, zeitweise incontinentia alvi. Geringgradige Cystitis. Deutlicher nicht empfindlicher Gibbus am 11. Brustwirbel. Die Muskulatur der Beine reagiert auf elektrische Reize nicht. Zeitweise reissende Schmerzen in beiden Unterschenkeln. Temperatur stets afebril. 14. VII. Starke Cystitis, jauchiger Harn. Ausspülung mit 1% Sodalösung. 25. VII. Cystitis geringer. 24. VIII. Urin mit Eiter ziemlich stark untermengt. Temperatur Mrgs. 36. 4, Abds. 38,2. 25. VIII. Temperatur Mrgs. 37,0, Abds. 38,3. In den folgenden Tagen sinkt die Temperatur wieder langsam zur Norm ab. 23. X. Die Störungen in der Motilität und Sensibilität bestehen unverändert fort. Sehr starker Gibbus an der Frakturstelle, dortselbst zweimarkstückgrosse Decubitus. Ischurie und Mastdarmlähmung bestehen fort. Cystitis sehr wechselnd. Untere Extremitäten immer ödematös geschwellt.

21. II. 97. Urin trüb, stinkend; Reaktion alkalisch. Probe auf Eiweiss und Blut positiv. Die Temperatur war

in den letzten Monaten stets normal oder ganz minimal gesteigert. 25. II. Temperatur Mrgs. 36.9, Abds. 38.5. 3. III. 97. Decubitus an der Frakturstelle secerniert ziemlich stark. Appetit mangelhaft. 7. III. Heftige Schmerzen in der rechten unteren Extremität, besonders im Knie, jede leise Berührung dortselbst schmerzhaft. Morphium 9. III. Allmählicher Collaps. Aussetzende Atmung. Puls kaum fühlbar. 10. III. 1897 Abends Exitus letalis.

Die am nächsten Tage vorgenommene **Sektion** *) ergab mit Weglassung des Unwesentlichen folgenden Befund:

Hochgradig abgemagerte Leiche; auf der linken Seite neben dem Kreuzbein findet sich ein etwa handtellergrosses Dekubitusgeschwür. Fettpolster und Muskulatur atrophisch.

Im r. Ventrikel des Herzens reichlich thrombotische Niederschläge. Muskulatur schwach, Endokard und Klappen zart. L. Ventrikel etwas weiter als der rechte, fast leer. Muskulatur schwach, Endokard zum Teil getrübt, Aortenklappen schlussfähig. Mitralostium für knapp einen Finger durchgängig. Mitralis am Schliessungsrand leicht verdickt und etwas retrahiert. Segel frei beweglich.

Beide Nieren mit geringer Fettkapsel. Fibröse Kapsel grossenteils schwer abziehbar. Oberfläche beider Organe von höckeriger Beschaffenheit und grauweisslicher Farbe. R. auf der Schnittfläche Rinde und Mark verwaschen, l. von trüber grauer anämischer Farbe, Pyramidenkegel etwas stärker injiziert. In der Rinde einige kleinere Infarktbilder. Nierenbecken erweitert, Schleimhaut desselben von schwärzlicher Farbe, nekrotisch und mit eitrigen Belägen versehen. Im Nierenbecken zahlreiche kleine, ziemlich weiche Concrementbildungen; beiden Ureteren entlang ziemlich reichlich dicker gelblicher Eiter; Harnblase ziemlich klein, Schleimhaut schwärzlich verfärbt, nekrotisch, ebenfalls mit eitrigen Belägen versehen. In der Blase einzelne kleine, ovale Blasensteine.

Am zweiten Lendenwirbel findet sich eine denselben querdurchsetzende Fraktur.

Anatomische Diagnose: Pyelonephritis, Cystitis purulenta, marantische Thromben im r.

*) Sektions-Journal des pathol. Instituts Nr. 228. 1897.

Herzen, Fraktur der Wirbelsäule in Höhe des 2. Lendenwirbels.

Das Präparat der Wirbelfraktur, dessen Abbildung der Arbeit beigefügt ist, ergibt folgenden Befund. Während normaler Weise an dieser Stelle, als dem Uebergang zwischen der Concavität (nach vorne) der Brustwirbelsäule und der Confexität (nach vorne) der Lendenwirbelsäule die Längsachsen der Wirbelkörper eine ziemlich gerade Linie bilden, springt hier eine winkelige Abknickung der Wirbelsäule sofort in die Augen; sie beträgt ungefähr 30°. Der Körper des 2. Lendenwirbels hat an seiner hinteren Fläche 24 mm Höhe, während die vordere Fläche auf einen nur 5—7 mm breiten Ring zusammengedrückt ist; der gebrochene Wirbelkörper hat dadurch Keilform erhalten. Der vordere schmale Rand desselben gehört seinem oberen Teile an und ist mit dem übrigen Stück nach hinten zu verwachsen, während es vorn über den unteren Rand des Körpers, der dicht unter und hinter ihm liegt, dachfirstartig hinwegragt. An der rechten hinteren Kante zeigt sich eine knöcherne Verwachsung mit dem ersten Lendenwirbel in Gestalt einer nach hinten oben verlaufenden Spange. An der rechten hinteren Seite des Wirbelkörpers finden sich zwei grössere Splitter abgesprengt, die aber nach hinten, am foramen intervertebrale durch feste knöcherne Spangen mit dem übrigen Knochen verwachsen sind.

Auch im Wirbelkanale sehen wir die Folgen des Knochenbruches. Abgesehen von der Abbiegung, an der sich natürlich auch der Wirbelkanal beteiligen musste, sehen wir den oberen Rand der dem letzteren zugewandten Fläche des frakturierten Wirbelkörpers etwa $^1/_2$ cm in den Kanal vorragen. Unterhalb desselben findet sich ein in den Körper hineingehender, ziemlich breiter, horizontal verlaufender Knochenspalt, durch den man mit der Sonde auf der linken Seite zwischen dem frakturierten und dem nächst höheren nach aussen gelangt. Die Fraktur erstreckt sich auch auf einen Wirbelbogen, aber nicht auf den zu dem gebrochenen Körper gehörigen, sondern auf den des nächst oberen, des ersten Lendenwirbels. Da jedoch die Gelenkfortsätze und der Dornfortsatz soweit nach abwärts greifen, dass ihr unterer Teil mit dem oberen Abschnitt des nächst tieferen Wirbelkörpers in einer Horizontalen liegt, so ist

es erklärlich, dass die Bruchfläche des frakturierten Körpers mit der des frakturierten Bogens des nächst höheren Wirbels in einer wagrechten Ebene liegen kann, wie es hier der Fall ist. Der zu dem gebrochenen Bogen gehörige Dornfortsatz erweist sich erheblich höher als die übrigen und besitzt in der Mitte eine sattelförmige Vertiefung. Wir werden uns vorzustellen haben, dass durch die Abknickung der Wirbelsäule der Processus spinosus in sagittaler Richtung auseinandergerissen wurde und dass sich die beiden Bruchstellen in der Vertikalen um einige mm von einander entfernten. Die Wiedervereinigung der Bruchstücke ist bis auf die erwähnte Einziehung eine vollkommene. Ebenso ist die Heilung der Bogenfraktur sehr schön erfolgt, die einzelnen Stücke sind auch hier durch Synostose fest vereinigt und die ursprüngliche Entfernung der Bruchenden von einander dokumentiert sich nur noch in dem Zurückbleiben eines links neben dem Dornfortsatz gelegenen 8 mm langen, nierenförmig gestalteten Loches, durch welches man in den Wirbelkanal gelangt.

Die Aetiologie dieser Fraktur ist die gewöhnlichste. Nach Gurlts Zusammenstellung von teils eigenen, teils der Literatur entnommenen Beobachtungen sind auf diese Weise, nämlich durch Fall aus beträchtlicher Höhe, 176 entstanden, während 50 Wirbelbrüche in dem Auffallen einer Last auf den Patienten, 10 in Verschüttung, gewaltsamem Zubodenfallen oder -Geworfenwerden, Stoss, Schlag, Schuss u. dgl. ihre Ursache fanden. Was speziell die Lendenwirbelsäule betrifft, so fand Billroth unter sieben diesen Abschnitt der Wirbelsäule betreffenden Brüchen 1 mal Sturz in einen Bach, 3 mal Fall aus grösserer Höhe, 1 mal Ueberfahren, 1 mal Verschüttung, 1 mal Auffallen einer schweren Last bei gebückter Stellung.

Die direkt auf den Knochen einwirkende Gewalt ist also viel seltener Ursache der Fraktur als die indirekte.

Ueber den Mechanismus, welcher bei den auf die letztere Weise entstehenden Wirbelbrüchen stattfindet, sind die Ansichten geteilt. Während Bardeleben glaubt, dass in den meisten Fällen der Zug der Nacken-,

resp. Rückenmuskulatur es sei, welcher die Fraktur erzeuge, sprechen die meisten anderen Autoren die Ansicht aus, dass die Mehrzahl der Wirbelbrüche durch (passive) Hyperflexion, d. h. Beugung der Wirbelsäule über die Elasticitätsgrenze hinaus zu stande käme.

Moritz bemerkt mit Recht, dass, wenn der Muskelzug gewöhnlich die Schuld an der Fraktur trüge, die Fragmente meist einen nach hinten offenen Winkel bilden müssten, während doch viel häufiger das Gegenteil der Fall sei.

Die Literatur kennt denn auch nur einige wenige Fälle, in denen eine forcierte Muskelaktion als Ursache mit Sicherheit konstatiert ist. Hieher gehört vor allem der von Lasalle mitgeteilte Fall, in welchem ein Geisteskranker, der auf einem Zwangsstuhl festgebunden war, durch heftiges Umherschleudern des Kopfes nach rückwärts und nach vorn einen Bruch der Halswirbelsäule erlitt. Auch bei Pferden, die in liegender Stellung an den Füssen gefesselt worden waren, sollen durch ihre gewaltsamen Versuche, sich zu erheben, Wirbelbrüche erzeugt worden sein.

Gegen den in der Literatur häufig citierten Fall von Reveillon, wonach ein Soldat, der, als er mit dem Kopfe voran in einen Fluss springend dessen Seichtigkeit bemerkte, durch starkes Hintenüberwerfen des Kopfs eine Querfraktur des 5. Halswirbels erlitt, wird von manchen Autoren (Gurlt, Moritz) eingewandt, dass der Mann vielleicht doch noch mit dem Kopfe auf den Grund gestossen sei, trotz der gegenteiligen Versicherung des Verletzten, der ja in diesem Momente das Bewusstsein verloren hatte. In der neueren Zeit hat Polaillon einen, Verneuil zwei Fälle, die nur durch den Muskelzug zu erklären waren, beschrieben.

Etwas häufiger sind diejenigen Fälle von Wirbelbrüchen, bei denen zwar eine Gewalteinwirkung von aussen her konstatiert ist, bei denen aber die letztere in gar keinem Verhältnis zu ihrer schlimmen Wirkung zu stehen scheint.

In Gurlt's Statistik finden sich zwei Fälle dieser Art:

1. Fall von Bouvier. 76jährige, an Pneumonie erkrankte Frau, aus dem Bette gestürzt bei dem Versuche, etwas vom Boden aufzunehmen. Tod nach 3 Tagen. Die Sektion ergab Bruch des 2. Halswirbels. Die Knochensubstanz war dicht und kompakt.

2. Fall von G. Green Gascoyen. Erwachsener Mann. Im Scherz wurde dem Patienten an der Krempe seines Hutes der Kopf gewaltsam von einer Seite zur andern gedreht und darauf auf einen Stuhl in sitzende Stellung gedrückt. Bruch des Atlas, des Bogens des 2., 3., 4. Halswirbels. Knochen von normaler Beschaffenheit.

Diese beiden Fälle sind besonders bemerkenswert, weil, wie hier ausdrücklich konstatiert ist, die Knochensubstanz von guter Beschaffenheit war. In den meisten derartigen Fällen — auch in den durch Muskelzug entstandenen (König) — wird man jedoch an ein praedisponierendes Moment, bestehend in pathologischen Veränderungen des Knochens denken müssen. Als solche nennt Leyden Caries und Atrophie, Tillmanns Spondylitis, maligne Tumoren, senile Osteoporose, Lues, Arrosion der Knochen durch Aneurysmen der Aorta, Arthritis deformans.

Das am häufigsten vorkommende disponierende Moment dürfte wohl neben der Caries in der senilen Osteoporose zu suchen sein; die Wirbelbrüche sind denn auch im Greisenalter verhältnismässig häufig, während das Kindesalter infolge der hier bestehenden grösseren Elasticität der Knochen gegen Fraktur der Wirbelsäule fast immun ist. (Siehe hiezu die Fälle Kirchberger und Jaklitsch am Ende der Arbeit).

Kehren wir zu unserm Fall zurück und fragen wir uns, wie die Figur des geheilten Bruches zu stande gekommen ist, so sehen wir zunächst, dass derselbe von den hier möglichen Formen (Infraktion, Kompressionsbruch, Bruch mit Dislokation) das Bild des Kompressionsbruches ziemlich rein zeigt. Die Dislokation ist, wie wir gesehen haben, eine geringe.

Die Kompression und die dadurch bewirkte Verdichtung der spongiösen Substanz des Wirbelkörpers wird an den unteren Brust- und oberen Lendenwirbeln am öftesten beobachtet. Sie wurde zuerst von Middel-

dorpf beschrieben, der dieselbe als eine der von ihm am häufigsten beobachteten Frakturformen des Wirbelsäulenbruches bezeichnet. Derselbe Autor weist darauf hin, dass eine in senkrechter Richtung gehende Gewalt, ebenso wie die Hyperflexion, die Kompression der Körper bewirkt, während eine übermässige Drehung die Gelenkfortsätze bricht und die Körper von den Wirbelscheiben abreisst.

In der Mehrzahl der Fälle scheinen sich diese verschiedenen Gewalteinwirkungen zu kombinieren, was in gewissem Masse wohl auch für unseren Fall zutreffen dürfte. Die gewaltsame Drehung, wenn wir eine solche als Ursache des Zerbrechens der Gelenkfortsätze ansehen wollen, braucht keine sehr ausgedehnte gewesen zu sein; denn der Lendenteil der Wirbelsäule ist, wie König hervorhebt, um seine Längsachse fast gar nicht drehbar, während die Beugungsfähigkeit desselben sogar etwas höher ist, als die der Brustwirbelsäule; die bei ersterer mehr vertikal gestellten Gelenkflächen begünstigen diese Bewegung. Da bei Flexion nach vorn die Bewegung um eine horizontale, durch die Gelenkfläche gehende Axe erfolgt, so werden dabei die Intervertebralscheiben zusammengedrückt, die Dornfortsätze entfernen sich von einander. Wird die Flexion eine zu forcierte, so wird die Elastizitätsgrenze des Knochens und seiner Verbindungen überschritten. Es erfolgt eine Infraktion der kompakten Substanz an der ventralen Fläche des Körpers, die weiter wirkende Gewalt treibt unter Zertrümmerung der kompakten Substanz und Verdichtung der Spongiosa die frakturierten Knochenstücke in einander hinein. Dass diese „Kompression“ im vorderen Teile in stärkerem Masse vor sich gehen muss als hinten, ist nach dem Gesagten ohne weiteres einleuchtend. Es kommt also, wie wir gesehen haben, zu einer Keilform des Wirbelkörpers.

In gleichem Masse wie die in der vorderen Fläche des Wirbels gelegenen Teile eine Annäherung an einander erfahren, müssen sich die nach hinten zu liegenden von einander entfernen. Diese, repräsentiert durch die Dornfortsätze, sind durch feste Bänder untereinander verbunden. Eine Entfernung derselben von ihren Nach-

baren in vertikaler Richtung über die physiologische Grenze hinaus muss entweder eine Zerreissung der Bänder oder wie in unserem Fall der Dornfortsätze, die an der Lendenwirbelsäule durch ihre hohe und dabei ziemlich dünne Beschaffenheit zu Frakturen disponiert sind, mit sich bringen.

Bei diesem Mechanismus ist freilich die Unverletztheit der Gelenkfortsätze vorausgesetzt. Ist einer oder sind beide derselben gebrochen, so wird, da dann die Stützpunkte für den zweiarmigen Hebel fehlen, das Bild ein unregelmässigeres, komplizierteres. Die beiden Bruchflächen erfahren eine mehr oder minder bedeutende Verschiebung gegeneinander, meist in der Weise, dass das obere Bruchende nach vorn dislociert wird, und, da die Querbrüche meist näher dem oberen Rande liegen (Moritz), dem unteren grösseren Bruchstück gleich einer Mütze aufsitzt. Das letztere rückt dadurch nach hinten in den Rückenmarkskanal hinein und kann hier eine Raumbeschränkung bewirken, deren Grad natürlich sehr verschieden ist. Die Brüche der queren und schrägen Fortsätze kommen isoliert selten, dagegen häufig mit Luxationen oder mit Frakturen der Wirbelkörper und Dornfortsätze kombiniert vor.

Ein sehr schlimmer, aber leider ganz gewöhnlicher Effekt des Wirbelbruches ist eine Schädigung des Rückenmarkes. Die Art, wie eine solche Schädigung zu stande kommt, ist verschieden. Einmal kann das Rückenmark äusserlich ganz unverletzt sein; es kann sogar auch mit Hilfe des Mikroskops keine Veränderung zu entdecken sein und trotzdem sich Funktionsunfähigkeit des Markes zeigen, bisweilen auch mit tötlichem Ausgang; oder das Rückenmark kann durch Raumbeschränkung und dadurch bewirkte Kompression in seiner Leitungsfähigkeit gestört werden; drittens endlich kann das Mark durch direkt zerstörende Gewalteinwirkung seitens der in den Wirbelkanal hineingetriebenen Fragmente ganz oder teilweise zerrissen werden.

Die erstgenannte Schädigung bezeichnet man als Rückenmarkserschütterung und lässt meist degenerative Veränderungen des Markes erkennen, wobei auch sekundäre entzündliche Prozesse eine Rolle spielen

können. Die Versuche von Schmaus beweisen, dass schon eine rein traumatische Erschütterung des Rückenmarks direkte Nekrose, bestehend in Erweichung mit Markscheidenzerfall und Degeneration der Achsenzylinder, hervorrufen kann. Geringe Grade („Ermüdung der Fasern") können wieder in Heilung ausgehen, zuweilen tritt aber auch hier noch, oft rasch, der Tod ein. Den anatomischen Befund in den letzteren Fällen fand Schmaus meist negativ.

Die Kompression des Rückenmarks kann auf mehrfache Weise zu stande kommen. Einmal sind es Blutergüsse, Hämatome, entstanden durch Zerreissung des Venenplexus, welche die Dura, die dabei meist unverletzt bleibt, von der Wand des Wirbelkanales abdrängen und auf das Rückenmark einen Druck ausüben. Das von Hutchinson geleugnete Vorkommen dieser Kompressionsursache wird wohl sonst überall anerkannt. Auch ein grosser difformer Callus kann nach Middeldorpf eine derartige Wirkung ausüben. Häufiger ist wohl die Kompression durch vorspringende Knochenstücke, wobei wir dann meist eine Quetschung des Markes mit blutiger Durchtränkung und Erweichung des Gewebes finden.

Die dritte Form, die Zerreissung der Medulla ist natürlich die schlimmste. Sie kann soweit gehen, dass jede Verbindung unterbrochen ist und die abgerissenen Enden einen beträchtlichen Zwischenraum zwischen sich lassen. Leyden zitiert aus der Literatur vier Fälle von vollständiger Rückenmarkszerreissung; der Tod trat in allen ein. In einem derselben, bei welchem eine Fraktur des sechsten Brustwirbels vorlag, erfolgte der exitus erst nach $3^1/_2$ Monaten, obgleich auch hier zwischen beiden Enden des zerrissenen Markes ein Zwischenraum von 1 Zoll bestand.

Was unseren Fall anlangt, so müssen wir uns über die anatomische Grundlage dieses Krankheitsbildes auf Vermutungen beschränken, da mir der Rückenmarksbefund fehlt. Vergegenwärtigen wir uns die anatomischen Verhältnisse, so sehen wir, dass das Rückenmark in der Höhe des 1. oder 2. Lendenwirbels mit dem Conus medullaris endigt; es erscheint also ungewiss, ob

durch die Fraktur des zweiten Lendenwirbels wirklich das Rückenmark selbst oder vielleicht nur die Nerven der Cauda equina verletzt wurden. Nach Enderlen ist weder aus den Symptomen noch aus dem Verlauf der Erkrankung ein Aufschluss hierüber zu erlangen. Aus der von ihm gegebenen sehr umfassenden Statistik über Lendenwirbelbrüche mögen zur näheren Beleuchtung dieser Frage die nachstehenden fünf Fälle kurz angeführt werden, bei denen sämtlich die Sektion eine auf den zweiten Lendenwirbel isolierte Fraktur ergab.

1. Fall von Hamilton. Lähmung der unteren Extremitäten und der Blase, Tod nach zwei Monaten. Körperfraktur des 2. Lendenwirbels. Rückenmark dicht oberhalb der cauda equina gequetscht.

2. Fall von Leisrink. Tod 20 Tage nach einem Fall vom Heuboden, Lähmungen. Zwischen erstem und zweitem Lendenwirbel zeigt sich ein vorspringender Winkel, Rückenmarksvorderstränge gequetscht.

3. Fall von Molendzinsky. Nach Fall aus beträchtlicher Höhe vollkommene Lähmung in den unteren Extremitäten, unbedeutende Verminderung des Gefühls. Lähmung zuerst bis zur crista ilei ant. sup., am folgenden Tage bis zum Nabel, Mastdarm- und Blasenlähmung. Tod an Cystitis und Pyelonephritis 31 Tage nach der Verletzung. Infraktion und Compression des 2. Lendenwirbelkörpers, Rückenmark an den Vordersträngen hier ein wenig eingedrückt.

4. Fall von Gurdon Buck. Proc. spin. des 2. Lendenwirbels winkelig vorspringend. Keine Paralyse. Delirium tremens. Patient geht fortwährend im Hause umher. Bei Wiederkehr des Bewusstseins Klagen über heftige Schmerzen. Nach einigen Tagen Tod. Meningen und Medulla unverletzt.

5. Fall von John Banner. P. fiel bei einem Sturz aus grosser Höhe zuerst auf die Füsse, dann auf den Rücken. Keine Lähmung, keine incontinentia. Heftige Schmerzen. Nach 3 Tagen Tod. Vollständige Fraktur des 2. Lendenwirbels. Proc. spin. ebenfalls zerbrochen, Bänder zerrissen. Dislokation der einzelnen Knochenteile. Trotzdem Medulla nicht im Geringsten verletzt.

Die Frakur des zweiten Lendenwirbels ging also in drei Fällen mit, in zweien ohne Verletzung des Rückenmarks einher; in den letzteren war aber auch eine Verletzung der cauda equina nicht zu konstatieren, was mit dem Fehlen aller Lähmungserscheinungen übereinstimmt. Sind die letzteren vorhanden, so müssen wir eine Läsion der Medulla oder der cauda equina annehmen und zwar, wie diese Fälle lehren, mit grösserer Wahrscheinlichkeit eine Verletzung der Medulla selbst.

Wodurch wurde nun diese erzeugt? Auf die Annahme einer doch immerhin selteneren reinen Erschütterung des Rückenmarkes sind wir bei der ausgedehnten Knochenverletzung wohl nicht angewiesen.

Wie wir gesehen haben, hatte das Vorspringen des unteren Bruchstückes in den Wirbelkanal eine Verengerung des letzteren zur Folge und man wäre versucht zu glauben, dass hiedurch die Medulla eine Kompression erlitten habe. Dagegen ist zu sagen, dass, wie Erb betont, wegen der losen Befestigung des Rückenmarks in dem relativ weiten Kanale nur eine erhebliche Raumbeschränkung — eine solche ist durch den vorspringenden Knochen in unserem Falle nicht gegeben — verderblich für dasselbe werden kann. Ebenso ist v. Bergmann der Ansicht, dass das Rückenmark eine Raumbeschränkung bis zu einem gewissen Grade zu ertragen vermag.

Vielleicht wäre ein Blutextravasat zu beschuldigen, auf das Rückenmark einen Druck ausgeübt zu haben, umsomehr als uns die Krankengeschichte lehrt, dass ein hühnereigrosses Hämatom in der Nähe der Verletzungsstelle sich befand. Vielleicht haben beide zusammen, das Extravasat und die vorspringende Knochenkante, das Rückenmark eingepresst.

Endlich ist als dritte Möglichkeit zu berücksichtigen, dass ein abgesprengtes Knochenstück das Rückenmark verletzt haben kann. Dass wir an dem Knochenbefund eine solche Einwirkung nicht mehr nachzuweisen vermögen, spricht nicht absolut dagegen, da das Knochenstück wieder in seine Lage zurückgekehrt und dann daselbst zur Anheilung gelangt sein kann. (H. Müller).

Was die Symptome unseres Falles anlangt,

so glaube ich mich hier kurz fassen zu dürfen, da dieselben im wesentlichen die bei derartigen Verletzungen gewöhnlichen sind. Die Lähmungserscheinungen, auf Blase, Mastdarm und die unteren Extremitäten sich erstreckend, in Verbindung mit den Störungen der Sensibilität, deuten auf eine den ganzen Querschnitt betreffende Läsion, die wenigstens in den Vordersträngen, die Leitungsfähigkeit nahezu vollkommen zerstört hat. Die sensible Sphäre ist hiebei etwas besser weggekommen als die motorische, was sich aus der Thatsache, dass die Abknickung der Wirbelsäule nach vorn erfolgt ist, ohne weiteres erklärt.

Eine sehr gewöhnliche Erscheinung ist auch der auf der Mastdarmlähmung basierende Meteorismus und der durch trophoneurolische Störungen und den ständigen Druck, den das unbewegliche Liegen auf eine bestimmte Körperstelle hervorbringt, erzeugte Decubitus, nicht minder häufig ist, die Cystitis, welche als indirekte Folge der Blasenlähmung durch die Stagnation und amoniakalische Gährung des Harns entsteht. Die dabei fast unvermeidliche Infektion der Blase durch den Katheterismus verschlechtert die bei Lendenwirbelbrüchen verhältnismässig noch günstigere Prognose ganz erheblich. Nach Gurlts Beobachtungen treten unter den Todesursachen bei diesen Frakturen die nervösen Störungen gegen diese sekundären Erkrankungen, welche durch den Decubitus, die eitrige Cystitis und Pyelonephritis, zuweilen auch durch Nephro- und Cystolithiasis repräsentiert werden, erheblich zurück. Die Pyelonephritis namentlich bildet sehr häufig, besonders wenn Ischuria paradoxa bestanden hat, welche durch die auch in den Ureteren stattfindende Stagnation des Harns das Aufsteigen der septischen Erkrankung von der Blase zu den Nieren sehr begünstigt, das Schlussbild des Leidens. In Gurlts Zusammenstellung von Wirbelbrüchen mit Ausgang in Heilung finden sich immer noch einige, die nach längerer Zeit noch an Krankheiten, die wir auf die Paralysen zurückführen müssen, zu Grunde gingen. Von diesen sei erwähnt ein Fall von Fraktur des 12. Brustwirbels. Tod nach 20 Jahren unter Fortdauer der Paraplegie, ein Fall von

Fraktur desselben Wirbels, Tod nach $1^1/_4$ Jahren an Pyelonephritis, Cystitis, Blasensteinen und ein Fall von Bruch des 1. Lendenwirbels. Hier erfolgte der Tod 15 Jahre nach der Verletzung unter marastischen Erscheinungen durch Gangrän am tuber ischii. Der P. hatte weder Empfindung noch Macht in seinen Beinen. Die Sektion ergab, dass der 1. Lendenwirbelkörper durch Zerstörung der spongiösen Substanz auf $^2/_3$ seines Volums reduciert war, das foramen intervertebrale hatte den dreifachen Durchmesser.

Andererseits sind auch nach ausgesprochenen Lähmungserscheinungen noch Heilungen mit Wiederkehr aller normalen Funktionen möglich und sicher konstatiert. Enderlen führt zwei derartige von Kohler aus der Charité mitgeteilte Fälle an.

1. 18jährige Frau, Fall aus der 4. Etage, Benommenheit, vielfache Sugillationen; Sphinkterenlähmung 6 Tage lang, schmerzhafte Vorwölbung des 2. und 3. Lendenwirbels. Nach 8 Tagen beschwerdefrei und nach 5 Wochen mit fester Kyphose der Lendenwirbelsäule entlassen.

2. 29jähriger Mann, Fall aus dem 3. Stockwerk, kurze Zeit bewusstlos, nachher unfähig sich aufzurichten, spontan Urin zu lassen (2 Tage lang) mit deutlich vorspringendem Winkel zwischen letztem Brust- und erstem Lendenwirbel, nach sieben Wochen geheilt jedoch mit fortbestehender Difformität entlassen.

Ebenso veröffentlichte Billroth einen Fall, in welchem alle Lähmungserscheinungen verschwanden.

26jähriger Mann, erlitt einen Bruch des 5. Lendenwirbels. Beine paretisch, Blase und Becken paralytisch, nach einigen Monaten als arbeitsfähig entlassen.

Im Folgenden möge es mir noch gestattet sein, über einen Fall von Fraktur der Halswirbelsäule zu berichten, der am 4. Mai dieses Jahres von Herrn Privatdozent Dr. Dürck, Assistent am pathologischen Institut, im hiesigen östlichen Friedhof seciert wurde.

II. Fall.

Die nachfolgenden Angaben über Anamnese und den kurzen Krankheitsverlauf verdanke ich der Güte des Herrn Dr. Egid Fischer dahier, dem ich für seine Liebenswürdigkeit an dieser Stelle meinen verbindlichsten Dank aussprechen möchte.

Kirchberger Johann, 69 Jahre alt, Kammerbote (früher Hartschir) zuletzt Pfründner am St. Martinsspital. K. war ein stark gebauter, kräftiger Mann und ist angeblich nie krank gewesen.

Derselbe fiel am 3. Mai dieses Jahres Morgens 2 h aus dem Bette, in dem Moment als er sich erheben wollte, um ein Bedürfnis zu verrichten. Er verlor das Bewusstsein nicht, blieb aber, unfähig sich zu bewegen am Boden liegen. Dem Arzte gegenüber klagte er über Schmerzen im Hals und besonders darüber, dass er schlecht sprechen könne. Im Nacken, Rumpf und Extremitäten fühlte er keine Schmerzen.

Die Untersuchung ergab totale Lähmung aller Extremitäten, vollständige Anästhesie in denselben und am Rumpf. Die Reflexe waren erloschen. Der Harn konnte spontan nicht entleert werden. Katheterismus, Pupillenstarre oder -Differenz war nicht vorhanden. Die Respiration war eine oberflächliche, die Sprache flüsternd. Exitus letalis am nämlichen Tage Nachmittags 3 h. Die Diagnose auf Wirbelbruch konnte intra vitam nicht mit Bestimmtheit gestellt werden, dagegen ermöglichte nach dem Tode, als eine ungeniertere Palpation vorgenommen werden konnte, die alsdann gut fühlbare Crepitation eine genaue Diagnose.

Die Sektion*) ergab folgenden Befund:

Die Organe der Brust- und Bauchhöhle zeigten abgesehen von einer nicht sehr hochgradigen Vermehrung des subepicardialen Fettes normale Verhältnisse.

Bei Freilegung der Wirbelsäule zeigt sich zwischen dem Bogen des 5. und 6. Halswirbels eine klaffende fast 2 Querfingerbreite Lücke, durch welche man direkt auf die Dura mater spinalis sieht. Das retropharyngeale und retrooesophageale Bindegewebe ist in weiter Ausdehnung

*) Sektions-Journal des path. Instituts Nr. 420. 1897.

blutig dunkel imbibiert. Der Körper des 5. Halswirbels erweist sich unmittelbar unter der Zwischenwirbelscheibe quer durchgebrochen, das obere Bruchende nach oben und hinten etwas verschoben; zwischen beiden Bruchenden ein 1 cm breiter mit Blutcoagula erfüllter Spalt, Bruchflächen uneben, zackig. Im Wirbelkanal von der Schädelbasis bis in die Mitte der Brustwirbelsäule reichend eine beträchtliche Menge schwärzliches Blutgerinnsel. Auch auf den weichen Rückenmarkshäuten vereinzelte Blutaustritte. Das ganze Halsmark bis in die Gegend des 6. Cervicalnerven fühlt sich weich an, auf Durchschnitten in der Gegend der grauen Substanz und beiderseits in die Hinterstränge reichend eine vorquellende, breiige, braunrötliche Masse auf eine Länge von mehr als 4 cm verfolgbar. Brust und Lendenmark ohne pathologischen Befund.

Schädeldach und -Basis ganz intakt, harte Hirnhaut gespannt, weiche Häute glatt, blass. Gehirnsubstanz ziemlich weich, alle Ventrikel etwas erweitert, enthalten blutige Flüssigkeit. Am Boden der Rautengrube einige dunkle kleine capillare Blutaustritte in der Gegend der striae acusticae. Basale Ganglien deutlich, ohne Einlagerungen.

Anatomische Diagnose:

Fraktur des 5. Halswirbelkörpers mit Quetschung des Rückenmarks, epidurale Blutung, 4 cm langer Erweichungsherd im Halsmark. — Kleine Kapillarapoplexieen am Boden des IV. Ventrikels. — Adipositas cordis.

Die mikroskopische Untersuchung ergab natürlich noch keine Zeichen degenerativer Veränderungen, da ja der Tod schon nach 12 Stunden eintrat und die ersten Zeichen der Veränderung (Quellung der Achsenzylinder, Markzerfall, Leukocyteneinwanderung. Ribbert) erst nach einigen Tagen auftreten.

Das macerierte Präparat der Halswirbelsäule zeigt folgendes Bild:

Die Körper der Halswirbel sind verhältnismässig nieder, namentlich der 3. und 4. Halswirbel erscheint etwas auseinander gedrückt. Der Körper des 5. Halswirbels ist in seinem oberen Teile, dicht unter der Intervertebralscheibe quer durchgebrochen, die Bruchfläche zwar etwas ge-

zackt, aber ohne Splitterung. Das untere bei weitem grössere Bruchstück ist in der Weise komprimiert, dass die vordere Fläche des Körpers niedriger und von oben hinten nach unten vorn geneigt erscheint. Ein Vorspringen des unteren Bruchstückes nach rückwärts in das Lumen des Wirbelkanales ist dadurch nicht bewirkt. Von dem Processus artic. sup. des frakturierten Wirbels erscheint das oberste ca 2 mm breite Stückchen des Knorpels abgesprengt. Wie aus dem Sektionsbericht hervorgeht, war das obere Fragment nach hinten dislociert worden und hat so die ausgedehnte Quetschung des Rückenmarks hervorgebracht.

Der Fall ist durch seine Aetiologie selten, immerhin aber hat er in dem bereits erwähnten Fall Bouviers schon einen Vorgänger. Die Art und Weise, wie der P. aus dem Bette fiel, konnte nicht genau konstatiert werden. Jedenfalls war hier eine einfache Hyperflexion nach vorne nicht im stande, eine vollständige Auseinanderreissung der Wirbelkörper zu bewirken, sondern es muss ein komplicierterer Mechanismus, wohl in einer gleichzeitigen Hyperflexion und Drehung bestehend, stattgefunden haben. Der behandelnde Arzt schloss auch aus der Lage, in welcher der Patient nach dem Sturz gefunden wurde, dass er mit dem Kopfe voran aus dem Bette gestürzt sei und dann eine Art von Salto mortale geschlagen habe. Wie wir gesehen haben, waren auch die unverletzten Wirbelkörper verhältnismässig sehr nieder (P. war ein grossgewachsener Mann) und dürfen wohl mit Recht behaupten, dass die demnach hier vorhandene, wenn auch nicht hochgradige senile Atrophie das Zustandekommen der Fraktur begünstigt hat. (Nach Ziegler ist der Vorgang bei der senilen Atrophie der, dass die Knochenbälkchen der Spongiosa durch Resorption verdünnt werden, so dass es zu einem Einsinken der Knochen kommen kann.)

Die Symptome, welche der Patient nach dem Unfall zeigte, stehen mit dem anatomischen Befund in vollem Einklang. Dass ausser der Paralyse sämtlicher Extremitäten und der Blase (zweifellos auch des Mastdarms auch eine auf Rumpf, Arme und Beine sich er-

streckende totale Anästhesie bestanden hat, ist leicht aus dem Umstande zu erklären, dass auch die Hinterstränge in einer Länge von über 4 cm in ihrer Struktur zerstört waren. Das Erloschensein der Reflexe entspricht dem von verschiedenen Autoren aufgestellten Satz, (Bowly, Bastian, Thorburn), dass bei allen Zerstörungen des Hals- und Rückenmarkes die tiefen Reflexe verschwinden.

Die Unfähigkeit laut zu sprechen, die an dem Patienten auffiel, ist eine bei Frakturen, die den 3—5. Halswirbel betreffen, nicht seltene Erscheinung. Nach Gurlt steht dieselbe in Zusammenhang mit der mangelhaften Respiration, die ihrerseits durch Verletzung (Kompression, Zerrung) des nervus phrenicus oder seiner Wurzeln bedingt ist; der genannte Nerv entspringt bekanntlich aus dem 3., 4. und 5. Cervicalnerven.

Die Prognose der Halswirbelbrüche ist eine sehr schlechte, die des Atlas und Epistropheus sind wegen der Nachbarschaft der Medulla oblongata beinahe als absolut tödlich zu bezeichnen. Je tiefer die Fraktur sitzt, desto besser wird die Prognose, ist aber auch bei den letzten Halswirbeln noch als infaust zu bezeichnen. Aschenborn beobachtete vier Fälle von Halswirbelbrüchen, die den 3.—5. Wirbel betrafen. Die vier Patienten kamen mit totalen Paraplegien, die sich auch auf Blase und Mastdarm erstreckten, in das Spital. Dabei bestanden hochgradige Respiratiosstörungen. Der Tod erfolgte bei Sämtlichen innerhalb der ersten 48 Stunden. In zwei Fällen prämortale Temperatursteigerung bis über 41°.

Auch aus Gurlts und Moritz Statistik erhellt die grosse Gefährlichkeit der Halswirbelbrüche. Eine restitutio ad integrum ist äusserst selten. Einen Fall dieser Art beschreibt Faist:

Bruch des 4. Halswirbels. Vollständige motorische und sensible Lähmung der oberen und unteren Extremitäten. Nach wenigen Wochen Behandlung in Glissonscher Schwebe verschwanden die Lähmungserscheinungen. P. konnte nach Verlauf von Monaten wieder Violine spielen.

Endlich möchte ich noch eines am 16. Februar

dieses Jahres im hiesigen pathologischen Institut secierten Falles Erwähnung thun, der in einer in diesem Jahre in München erschienenen Inaugural-Dissertation von Ernst Heuser*) beschrieben ist.

III. Fall.

Jaklitsch Josef, 61 Jahre alt, stürzte im Zimmer, angeblich infolge eines Schlaganfalles bewusstlos zu Boden. Totale Lähmung der unteren, partielle der oberen Extremitäten. Sensibilität fast ungestört. Harnretention. Tod am 9. Tage nach der Verletzung. Die Sektion**) ergab völlige Zertrümmerung des 7. Halswirbelkörpers, blutige Infiltration der Weichteile in der Umgebung. Kompression und Erweichung des Rückenmarks an der Frakturstelle. Eiterige Bronchopneumonie beider Unterlappen. Duodenalgeschwür. Gehirnödem.

Aus der Anamnese dieses Falles erscheint die Angabe interessant, dass der Patient vor 20 Jahren an „Muskelrheumatismus" gelitten habe und dass sich seit dieser Zeit allmählich eine Verkrümmung der Wirbelsäule entwickelt habe (Kyphose). Man wird wohl annehmen dürfen, dass es sich damals um eine Knochenerkrankung gehandelt hat, welche die Kyphose erzeugt und später das Zustandekommen der Fraktur begünstigt hat.

*) Ernst Heuser, Ueber Myelitis Centralis post trauma. Präsid. v. Ziemssen. 1897.

**) Sektions-Journal Nr. 140. 1897.

Litteratur.

Aschenborn, Bericht über die äussere Station von Bethanien im Jahre 1877. Langenbecks Archiv für klin. Chirurgie. Band 25.

Billroth, Chirurg. Erfahrungen. Langenbecks Arch. Bd. 23.

Enderlen, Ein Beitrag zur Lehre von den Frakturen der Lendenwirbelsäule mit besonderer Berücksichtigung der operativen Behandlung. Deutsche Zeitschrift für Chirurgie Bd. XLIII.

Erb, Ziemssens Handbuch der Pathologie und Therapie 11.

Faist, Bruns Beiträge Bd. 14.

Gurlt, Handbuch der Lehre von den Knochenbrüchen II.

Ernst Heuser, Ueber Myelitis cervicalis post trauma Inaug.-Diss. München 1897.

König, Lehrbuch der speziellen Chirurgie.

Leyden, Klinik der Rückenmarkskrankheiten.

Middeldorpf, Knochenbrüche.

Moritz, die Brüche der Wirbelsäule im Bereiche der unteren Halswirbel. Petersburger medizinische Zeitschrift 1867.

Hermann Müller, Beitr. z. Lehre von den Wirbelfrakturen und ihrer operativen Behandlung, Inaug.-Diss. Halle.

Ribbert, Pathologische Histiologie.

Schmaus, Zur pathologischen Anatomie der Rückenmarkserschütterung. Langenbecks Archiv 42 (1891).

Tillmanns spezielle Chirurgie.

Ziegler, Lehrbuch der speziellen pathologischen Anatomie.

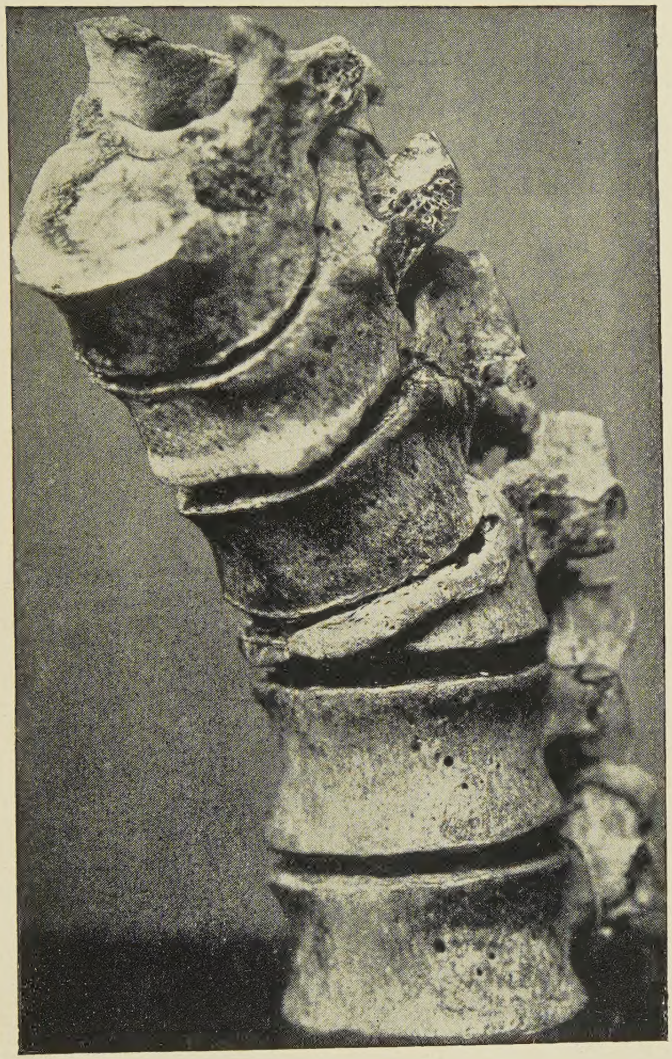

I. Fall.

Geheilte Fraktur des 2. Lendenwirbels; Tod 1 Jahr nach der traumatischen Fraktur.
(Kompressionsfraktur).

Lehmann's med. Handatlanten nebst kurzgefassten Lehrbüchern.

Bisher sind erschienen:

Bd. I. **Atlas und Grundriss der Lehre vom Geburtsakt und der operativen Geburtshilfe.** In 126 farbigen Abbildungen von Dr. O. Schäffer, Privatdocent an der Universität Heidelberg. IV. vielfach erweiterte Auflage. Preis eleg. geb. M. 5.—

Bd. II. **Atlas der Geburtshilfe.** II. Teil: **Anatomischer Atlas der geburtshilflichen Diagnostik und Therapie.** Mit 145 farbigen Abbildungen und 272 S. Text, von Dr. O. Schäffer. Preis M. 8.—

Bd. III. **Atlas und Grundriss der Gynäkologie,** in 172 farbig. Abbildgn. und 279 Seiten Text, von Dr. O. Schäffer. Preis M. 10.—

Bd. IV. **Atlas der Krankheiten des Mundes, der Nase und des Nasenrachenraumes.** In 64 colorierten Abbildungen dargestellt von Dr. med. L. Grünwald. Preis eleg. geb. M. 6.—

Bd. V. **Atlas und Grundriss der Hautkrankheiten.** In 96 color. Tafeln herausgeg. von Prof. Dr. Mračeк, Wien. Preis geb. ca. M. 15.—

Bd. VI. **Atlas und Grundriss der Geschlechtskrankheiten.** Mit 69 color. Taf. herausg. v. Prof. Dr. Mračeк, Wien. Preis geb. ca. M. 12.—

Bd. VII. **Atlas und Grundriss der Ophthalmoscopie und ophthalmoscopischen Diagnostik.** Mit 138 farbigen u. 6 schwarzen Abbildungen. Herausgegeben von Prof. Dr. O. Haab in Zürich. II. vielfach erweiterte Auflage. Preis eleg. geb. M. 10.—

Bd. VIII. **Atlas und Grundriss der traumatischen Frakturen und Luxationen.** Mit 200 farbigen und 200 schwarzen Abbildungen. Von Prof. Dr. Helferich in Greifswald. III. umgearbeitete und vermehrte Auflage. Preis eleg. geb. M. 12.—

Bd. IX. **Atlas des gesunden und kranken Nervensystems** nebst Abriss der Anatomie, Pathologie und Therapie desselben. Von Dr. Ch. Jakob. Mit einer Vorrede von Prof. Dr. Ad. v. Strümpell. Preis M. 10.—

Bd. X. **Atlas und Grundriss der Bakteriologie und bakteriolog. Diagnostik.** Mit 558 in 15fachem Farbdruck ausgeführten Originalbildern. Von Prof. Dr. K. B. Lehmann und Dr. R. Neumann in Würzburg. Preis eleg. geb. M. 15.—

Bd. XI./XII. **Atlas und Grundriss der pathologischen Anatomie.** In 120 farb. Tafeln. Von Prof. Dr. O. Bollinger. 2 Bde. Preis eleg. geb. à M. 12.—

Bd. XIII. **Atlas u. Grundriss der Verbandlehre** v. Professor Dr. A. Hoffa in Würzburg. In 128 Tafeln. Preis eleg. geb. M. 7.—

Bd. XIV. **Atlas und Grundriss der Kehlkopfkrankheiten.** In 44 farb. Tafeln. Von Dr. L. Grünwald. Preis eleg. geb. M. 8.—

Bd. XV. **Atlas und Grundriss der internen Medicin und klin. Diagnostik.** In 68 farb. Tafeln. Von Dr. Chr. Jakob. Preis eleg. gb. M. 10.—

Bd. XVI. **Atlas und Grundriss der chirurgischen Operationslehre.** Von Docent Dr. O. Zuckerkandl in Wien. Mit 24 farb. Taf. u. 217 Text-Abbildungen. Preis eleg. geb. M. 10.—

Bd. XVII. **Atlas der gerichtlichen Medicin** v. Hofrat Prof. Dr. E. v. Hofmann in Wien. Mit 56 farbigen Tafeln und 193 Textabbildungen. Preis eleg. geb. M. 15.—

In Vorbereitung befinden sich:

Bd. XVIII. **Atlas und Grundriss der äusseren Krankheiten des Auges.** Von Prof. Dr. O. Haab in Zürich. Mit ca. 100 farbig. Abbildungen. Preis eleg. geb. ca. M. 10.—